

جزوه هوشمند لارا

آناتومی جامع طناب نخاعی

نگارش ساختاریافته و هوشمند با منابع شما، توسط لارا استادی

امکانات و خدمات فعال این جزوه در پنل کاربری لارا استادی:

استودیو اختصاصی لارا

- ویرایش متن و فرمول‌ها، هایلایت و رنگ قلم
- مدیریت عکس‌ها و نمودارها
- ده‌ها امکانات دیگر

قابلیت بررسی علمی متن

- بررسی علمی متن جزوه با رفرنس مدنظر شما
- توضیح علت و پیشنهاد متن جایگزین
- نکته: **دسترسی به این بخش از طریق استودیو**

۶۰ مداد اعتبار رایگان

- معادل پردازش ۱۲۰ صفحه از منابع شما!
- معادل ۶۰ دقیقه ویس کلاسی
- **با ثبت‌نام در لارا استادی**

باشگاه دعوت همکلاسی‌ها: با ارسال کد یا لینک معرف به دوستان، ۳۰ مداد برای شما و ۳۰ مداد هدیه برای دوستتان منظور می‌شود.

۳۰+۳۰ مداد هدیه

Lara, Smart study

فهرست سرفصل‌ها و مباحث جلسه

آناتومی جامع طناب نخاعی

مبحث ۰۱ **مبحث ۱: کلیات سیستم عصبی و حدود آناتومیک نخاع** ص ۱

- تعریف و کلیات سیستم عصبی
- سازمان‌بندی ساختاری و فیزیولوژیک سیستم عصبی
- ابعاد و ویژگی‌های ماکروسکوپیک طناب نخاعی
- حدود آناتومیک طناب نخاعی

مبحث ۰۲ **مبحث ۲: پرده‌های مننژ، فضاهای نخاعی و پونکسیون کمری** ص ۴

- لایه‌های مننژ و فضاهای مننژیال
- کونوس مدولاریس، دم اسبی و بن‌بست کمری
- پونکسیون کمری
- اتصالات و عوامل نگه‌دارنده نخاع

مبحث ۰۳ **مبحث ۳: قطعه‌بندی نخاع، ریشه‌ها و اعصاب نخاعی** ص ۸

- شیارهای سطحی طناب نخاعی
- مفهوم قطعه نخاعی و تشکیل عصب مختلط نخاعی
- قطعات ۳۱گانه و الگوی خروج اعصاب نخاعی نسبت به مهره‌ها
- برجستگی‌های طناب نخاعی و قلمرو شاخه‌های عصب نخاعی

مبحث ۰۴ **مبحث ۴: ساختار درونی نخاع، ماده خاکستری و ماده سفید** ص ۱۳

- تمایز بافتی ماده خاکستری و ماده سفید
- آناتومی تفصیلی ماده خاکستری، شاخ‌ها و کانال مرکزی
- ستون‌های ماده سفید و تفکیک ستون خلفی در تراز T6
- مسیرهای عملکردی حسی و حرکتی و رده‌بندی نورون‌های گلژی

شاخص‌ها و محتوای تدوین‌شده در این جزوه:

۱۸ سرفصل آموزشی	۷ نکته طلایی و کلیدی	۳ جدول مقایسه‌ای	۲۵ تصویر و دیاگرام	۱ تست و خودآزمایی

مبحث ۱: کلیات سیستم عصبی و حدود آناتومیک نخاع

مبحث ۰۱

نوروآناتومی به عنوان شاخه‌ای بنیادین، به مطالعه ساختار سیستم عصبی (Nervous System) به دو روش ماکروسکوپی و میکروسکوپی می‌پردازد. برای تسلط بر این علم، شناخت منابع معتبر علمی ضروری است؛ مهم‌ترین منابع مرجع شامل کتاب نوروآناتومی بالینی ریچارد اسنل (Clinical Neuroanatomy by R. Snell) به عنوان منبع اصلی آزمون علوم پایه، آناتومی گری (Gray's Anatomy - نسخه دانشجویی)، سیستم عصبی انسان اثر بار و کیرنان (Barr & Kiernan)، کتاب نوروآناتومی انسانی آی سینگ (Textbook of Human Neuroanatomy by I. Singh) با تصاویر سه‌بعدی، نوروآناتومی تألیف اساتید داخلی و اطلس‌های کالبدشناختی نتر (Netter) و سوبوتا (Sobotta) جهت درک فضایی ساختارها می‌باشند.

تعریف و کلیات سیستم عصبی

سیستم عصبی مجموعه عناصر و ساختارهایی است که وظیفه برقراری هماهنگی میان موجود زنده و محیط پیرامون را بر عهده دارد. از منظر کلان و پایه‌ای، این سیستم ساختار منسجمی دارد که برای یادگیری عمیق آن باید اجزای ساختاری را گام‌به‌گام کنار هم قرار داد تا مکانیسم هماهنگی حسی، حرکتی و پردازش اطلاعات آشکار شود.

سازمان‌بندی ساختاری و فیزیولوژیک سیستم عصبی

سیستم عصبی را می‌توان از دو دیدگاه ساختاری (آناتومیک) و فیزیولوژیک (عملکردی) دسته‌بندی کرد:

سیستم عصبی

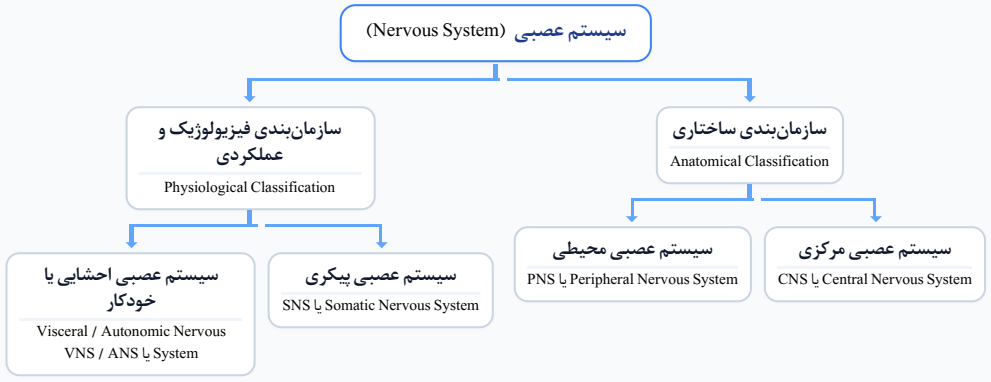

نکته آموزشی

مطالعه نوروآناتومی به صورت پازل‌گونه پیش می‌رود؛ با تسلط تدریجی بر توپوگرافی مقاطع و مسیرهای هدایتی، ارتباط میان ساختارهای تشریحی و علائم بالینی در مباحث نورولوژی کاملاً روشن و شهودی خواهد شد.

ابعاد و ویژگی‌های ماکروسکوپیک طناب نخاعی

طناب نخاعی (Spinal Cord) بخش طویل و استوانه‌ای‌شکل از سیستم عصبی مرکزی است که در داخل کانال مهره‌ای (Vertebral Canal) از ستون فقرات (Vertebral Column) به عنوان یک ساختار محافظ استخوانی قرار دارد.

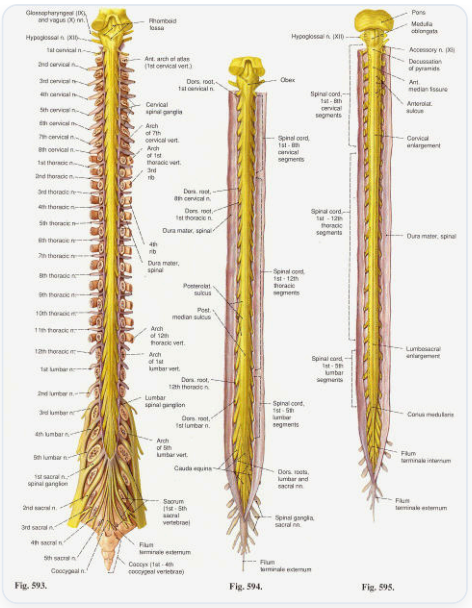

تصویر: نمای کلی طناب نخاعی، برجستگی‌ها و بخش‌های طولی آن

ابعاد طناب نخاعی دارای ویژگی‌های هندسی مشخصی است:

- طول طناب نخاعی در یک فرد بالغ سالم حدود ۴۳ تا ۴۵ سانتی‌متر است.
- قطر طناب نخاعی به طور میانگین حدود ۱ سانتی‌متر است (در نواحی گردنی و کمری متسع‌تر می‌شود).
- نکته مهم هندسی اینکه قطر عرضی (از طرفین) در سیستم عصبی مرکزی، چه در طناب نخاعی و چه در بخش‌های دیگر مانند لوب‌های مخچه (Cerebellar Lobes)، از قطر قدامی-خلفی بیشتر است و مقطع نخاع به شکل بیضی عرضی دیده می‌شود.

حدود آناتومیک طناب نخاعی

تعیین دقیق حدود فوقانی و تحتانی طناب نخاعی برای بررسی‌های بالینی و جراحی اهمیت بالایی دارد:

۱. **حد فوقانی:** به طور دقیق، صفحه‌ای فرضی است که از کنار فوقانی قوس خلفی مهره اطلس (اولین مهره گردنی یا C1) به سمت جلو امتداد یافته و از وسط زائده دندانه‌ای یا دنس (Dens) مهره آکسیس (دومین مهره گردنی یا C2) عبور می‌کند. در متون بالینی این حد به صورت تقریبی معادل سوراخ بزرگ پس‌سری یا فورامن مگنوم (Foramen Magnum) در نظر گرفته می‌شود.

۲. **حد تحتانی:** در یک فرد بالغ استاندارد، به طور معمول در سطح کنار تحتانی مهره اول کمری (L1) یا دیسک بین‌مهره‌ای L1-L2 قرار دارد؛ هرچند این حد بر اساس جثه یا واریانت‌های آناتومیک ستون فقرات می‌تواند اندکی متغیر باشد.

سیر تکامل و رشد افتراقی طناب نخاعی

طول ستون فقرات در یک فرد بالغ حدود ۷۰ سانتی‌متر است، در حالی که طول طناب نخاعی حدود ۴۵ سانتی‌متر است. این اختلاف طول ناشی از پدیده رشد افتراقی (سریع‌تر بودن رشد ستون مهره‌ای نسبت به لوله عصبی) در دوران جنینی و پس از تولد است.

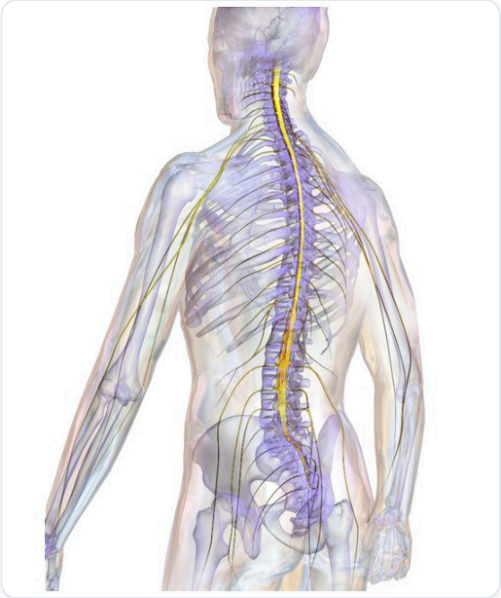

تصویر: نمای سه‌بعدی موقعیت طناب نخاعی در درون کانال مهره‌ای بدن

مراحل تغییرات و صعود ظاهری انتهای تحتانی طناب نخاعی طی تکامل به شرح زیر است:

۱. **ماه سوم جنینی:** طناب نخاعی تمام طول کانال مهره‌ای را پر کرده و انتهای تحتانی آن تا دنبالچه و رأس استخوان خاجی (Sacrum) امتداد دارد.

۲. **ماه پنجم جنینی:** انتهای نخاع به تدریج بالاتر قرار گرفته و در حد قاعده استخوان خاجی (سطح S1) مستقر می‌شود.

۳. **زمان تولد:** انتهای تحتانی طناب نخاعی در حدود سطح مهره سوم کمری (L3) قرار دارد.

۴. **سن بلوغ و بزرگسالی:** با ادامه رشد ستون فقرات، انتهای نخاع در نهایت در سطح کنار تحتانی مهره اول کمری (L1) تثبیت می‌شود.

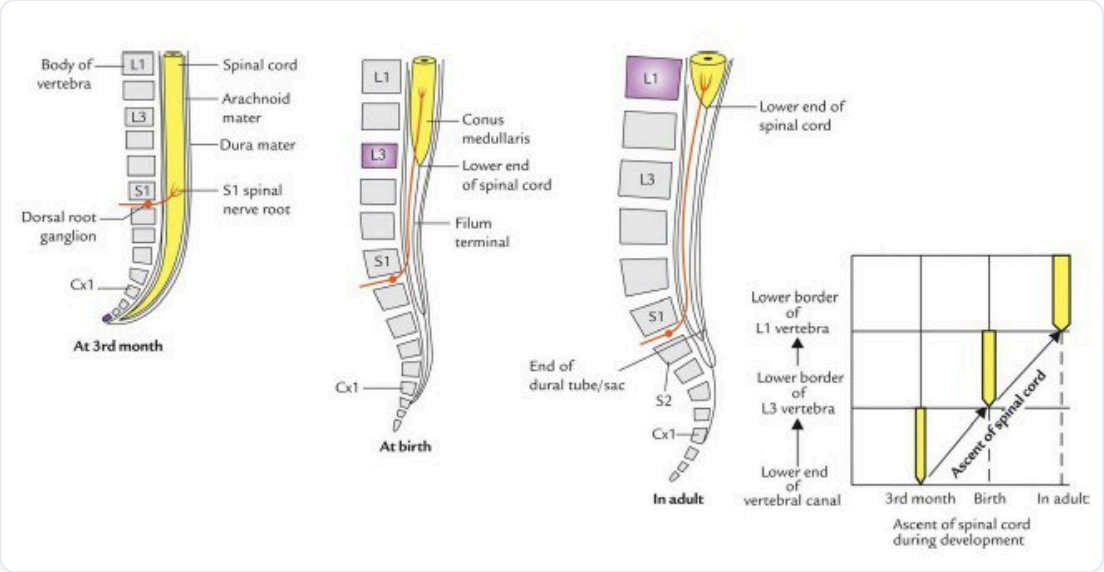

تصویر: مقایسه تراز انتهای نخاع در ماه سوم جنینی، بدو تولد و بزرگسالی

نکته آموزشی

در ماه سوم جنینی، زوج عصب اول ساکرال (S1) مستقیماً در برابر مهره هم‌نام خود خارج می‌شود؛ اما با رشد سریع‌تر کانال مهره‌ای و صعود ظاهری نخاع، ریشه‌های عصبی پایینی کشیده و مایل می‌شوند، در حالی که غلاف پرده‌های مننژ (Dura & Arachnoid) تا سطح مهره S2 باقی می‌مانند.

مبحث ۲: پرده‌های مننژ، فضاهای نخاعی و پونکسیون کمری

مبحث ۰۲

طناب نخاعی ساختاری حیاتی است که در درون کانال مهره‌ای توسط سه لایه پرده محافظتی مننژ (Meninges)، مایع مغزی-نخاعی و رباط‌های نگه‌دارنده احاطه و پشتیبانی می‌شود.

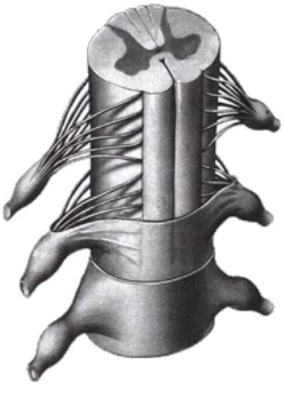

تصویر: نمای سه‌بعدی ستون فقرات و خروج اعصاب نخاعی

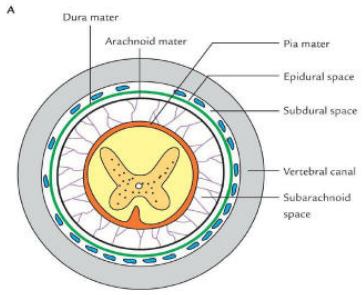

تصویر: مقطع عرضی شماتیک پرده‌های مننژ و فضاهای پیرامونی

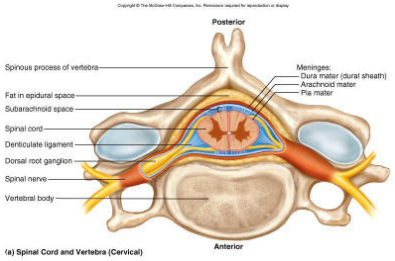

تصویر: ارتباط نخاع، پرده‌های مننژ و مهره گردنی

لایه‌های مننژ و فضاهای مننژیال

پرده‌های مننژ نخاع دقیقاً در امتداد مننژ مغزی بوده و از خارج به داخل شامل سه لایه اصلی هستند:

۱. **سخت‌شامه (Dura Mater):** لایه خارجی، ضخیم و لیفی از بافت همبند متراکم است که به عنوان پاکی‌مننژ (Pachymeninx) نیز شناخته می‌شود.

۲. **عنکبوتیه (Arachnoid Mater):** لایه میانی ظریف و بدون رگ است که زواید تارعنکبوتی (Trabeculae) به سوی نرم‌شامه می‌فرستد.

۳. **نرم‌شامه (Pia Mater):** لایه داخلی، بسیار ظریف و پرعروق است که مستقیماً به سطح خارجی پارانشیم نخاع و ریشه‌چه‌ها می‌چسبد.

نکته آموزشی

به مجموع دو لایه درونی یعنی عنکبوتیه و نرم‌شامه در اصطلاح علمی **لپتومننژ (Leptomeninges)** گفته می‌شود. همچنین هنگامی که عصب نخاعی از سوراخ بین‌مهره‌ای (Intervertebral Foramen) خارج می‌گردد، پوشش سخت‌شامه در امتداد غلاف همبندی خارجی عصب تحت عنوان **اپی‌نوریوم (Epineurium)** ادامه می‌یابد.

فضاهای موجود در اطراف و میان این پرده‌ها از نظر بالینی، بی‌حسی و تصویربرداری اهمیت ویژه‌ای دارند:

نام فضا	موقعیت آناتومیک	محتویات و ویژگی‌های بالینی
فضای اپیدورال (Epidural Space)	بین پریوست کانال مهره‌ای و سخت‌شامه	فضای واقعی حاوی بافت چربی شل (نیمه‌مایع) و شبکه وریدی مهره‌ای داخلی؛ محل تزریق بی‌حسی اپیدورال.
فضای ساب‌دورال (Subdural Space)	بین سخت‌شامه (Dura) و عنکبوتیه (Arachnoid)	فضای بالقوه و بسیار ظریف؛ در حالت عادی بسته است و تنها در شرایط پاتولوژیک و خونریزی باز می‌شود.
فضای زیرعنکبوتیه (Subarachnoid Space)	بین عنکبوتیه (Arachnoid) و نرم‌شامه (Pia)	فضای واقعی حاوی مایع مغزی-نخاعی (CSF) و عروق خونی اصلی تغذیه‌کننده طناب نخاعی.

کونوس مدولاریس، دم اسبی و بن‌بست کمری

طناب نخاعی تا مهره دوازدهم سینه‌ای (T12) شکل استوانه‌ای خود را حفظ می‌کند، اما در تراز مهره اول کمری (L1) باریک و مخروطی‌شکل شده و ساختاری شبیه نوک مداد به نام **مخروط انتهایی یا کونوس مدولاریس (Conus Medullaris)** ایجاد می‌کند.

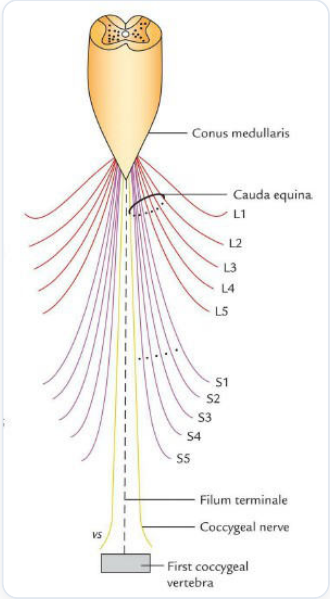

تصویر: مخروط انتهایی (کونوس مدولاریس)، رشته انتهایی و اعصاب دم اسبی

از کنار تحتانی مهره L1 (ابتدای L2) تا سطح مهره دوم خاجی (S2)، بافت پارانشیم نخاع پایان یافته اما کیسه سخت‌شامه و عنکبوتیه همچنان ادامه دارند؛ این فضای وسیع زیرعنکبوتیه را **سیسترن یا بن‌بست کمری (Lumbar Cistern)** می‌نامند. در درون این فضا، ریشه‌های بلند اعصاب کمری، خاجی و دنبالچه‌ای به صورت دسته‌ای عمودی پیرامون رشته انتهایی فرود می‌آیند که به علت شباهت ظاهری، **دم اسبی (Cauda Equina)** نامیده می‌شوند.

نکته آموزشی

در مرکز طناب نخاعی مجرای باریکی به نام کانال مرکزی (Central Canal) حاوی CSF جریان دارد که هنگام رسیدن به مخروط انتهایی (Conus Medullaris) کمی متسع شده و فضایی دوکی‌شکل به نام **بطن انتهایی (Terminal Ventricle)** را تشکیل می‌دهد.

پونکسیون کمری (Lumbar Puncture)

از آنجا که در محدوده سیسترن کمری (از مهره L2 تا S2) طناب نخاعی پایان یافته و ریشه‌های دم اسبی در مایع مغزی-نخاعی شناورند (و هنگام ورود سوزن به کناره می‌لغزند)، پزشکان با ایمنی بالا از این ناحیه جهت نمونه‌برداری CSF یا تزریق دارو استفاده می‌کنند.

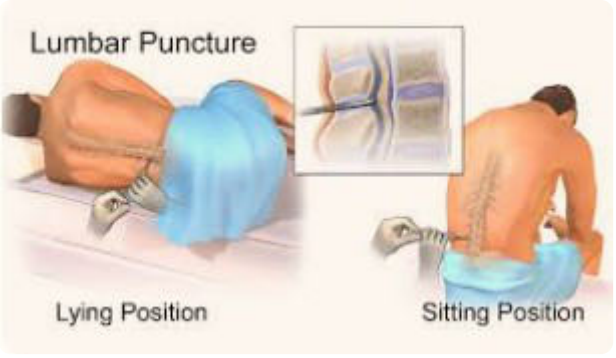

تصویر: پوزیشن خوابیده به پهلو و نشسته در پونکسیون کمری

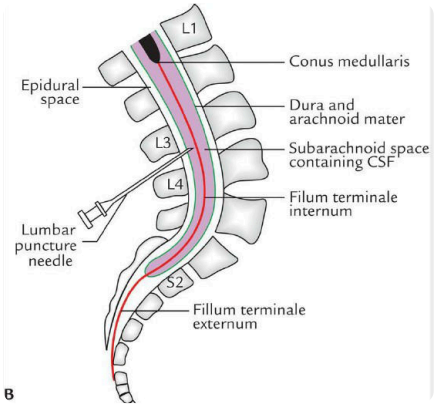

تصویر: نحوه عبور سوزن پونکسیون کمری به فضای زیرعنکبوتیه

مراحل یافتن لندمارک آناتومیک در پونکسیون کمری (LP) در بزرگسالان:

۱. بالاترین نقطه ستیغ ایلیاک لگن (Iliac Crest) در دو طرف لمس می‌شود.

۲. خط فرضی افقی متصل‌کننده دو ستیغ ایلیاک (خط Tuffier) از روی زائده خاری مهره چهارم کمری (**L4**) عبور می‌کند.

۳. پزشک با خم کردن ستون فقرات بیمار، سوزن را در فضای بین‌مهره‌ای **L3-L4** یا **L4-L5** وارد سیسترن کمری می‌نماید.

اتصالات و عوامل نگه‌دارنده نخاع

طناب نخاعی برای حفظ ثبات فضایی خود در درون کانال مهره‌ای، از بالا، پایین و طرفین مهار شده است:

عوامل تثبیت‌کننده نخاع

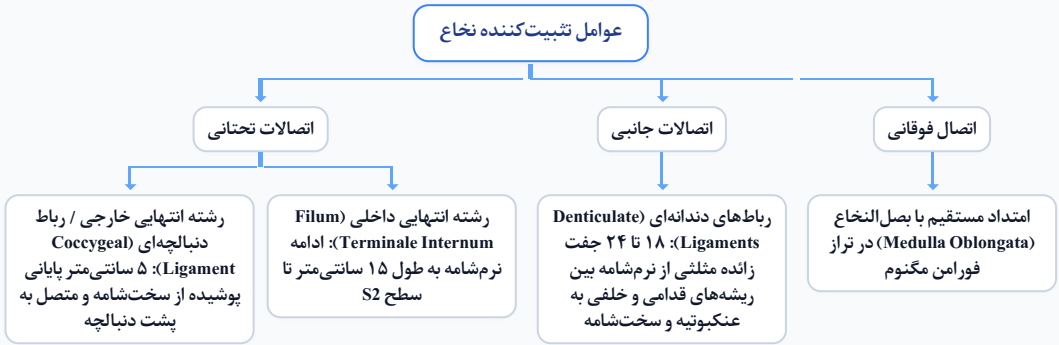

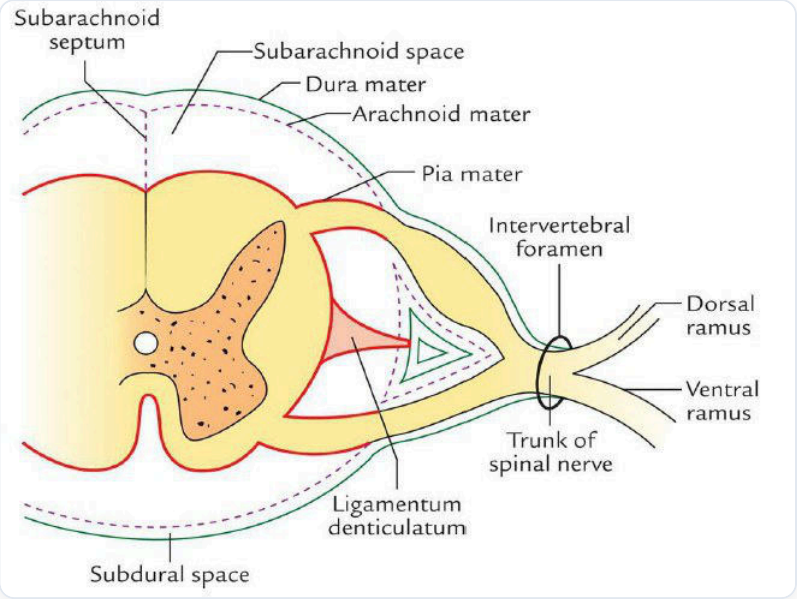

تصویر: مقطع عرضی مننژها، فضای زیرعنکبوتیه و رباط دندانه‌ای

مبحث ۳: قطعه‌بندی نخاع، ریشه‌ها و اعصاب نخاعی

مبحث ۰۳

نخاع یک لوله استوانه‌ای یکنواخت نیست؛ بلکه بر پایه منشأ ریشه‌چه‌ها به **۳۱ قطعه (سگمان) عملکردی** تقسیم شده که مبدأ خروج **۳۱ جفت عصب نخاعی** هستند.

شیارهای سطحی طناب نخاعی

در نمای خارجی و مقطعی طناب نخاعی، **پنج نوع شیار طولی شاخص** برای مرزبندی ستون‌ها قابل تشخیص است:

۱. **شکاف میانی قدامی (Anterior Median Fissure):** شکافی عمیق و واضح در خط وسط قدام نخاع که حاوی عروق خونی قدامی بوده و در مجاورت بصل‌النخاع کم‌عمق‌تر می‌گردد.

۲. **ناودان قدامی-طرفی (Anterolateral Sulcus):** در دو سوی شکاف میانی قدامی قرار دارد و محل خروج ریشه‌چه‌های حرکتی قدامی است.

۳. **ناودان خلفی-طرفی (Posterolateral Sulcus):** در دو طرف سطح خلفی امتداد دارد و محل ورود ریشه‌چه‌های حسی خلفی به نخاع است.

۴. **شیار میانی خلفی (Posterior Median Sulcus):** شیاری کم‌عمق در خط وسط خلفی که از عمق آن تیغه نوروگلیال میانی خلفی به درون کشیده می‌شود.

۵. **شیار حدواسط خلفی (Posterior Intermediate Sulcus):** در سطوح گردنی و سینه‌ای فوقانی (از قطعه T6 به بالا) بین شیار میانی خلفی و ناودان خلفی-طرفی قرار می‌گیرد و مرز بین دسته‌های گراسیلیس و کونئاتوس را مشخص می‌سازد.

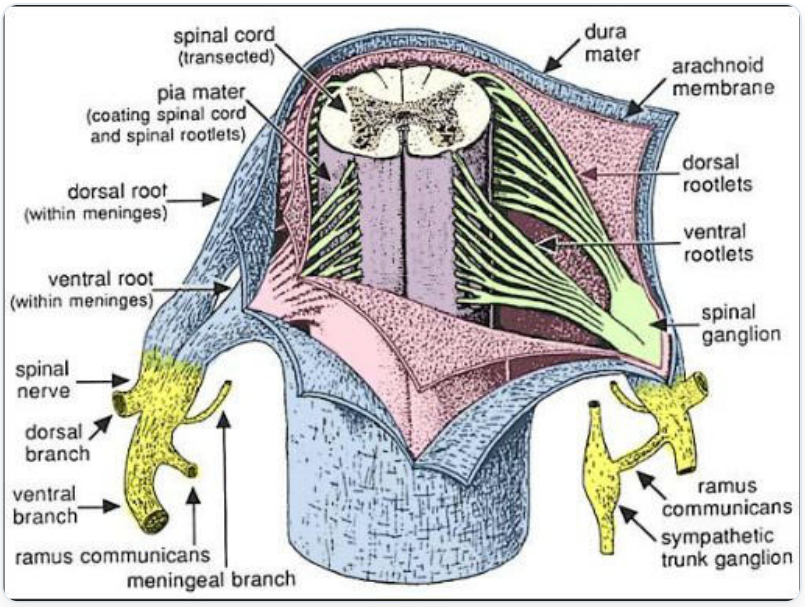

تصویر: برش سه‌بعدی پرده‌های مننژ، ریشه‌چه‌های قدامی و خلفی و گانگلیون نخاعی

مفهوم قطعه نخاعی و تشکیل عصب مختلط نخاعی

یک **قطعه یا سگمان نخاعی (Spinal Segment)** به محدوده‌ای از طول نخاع اطلاق می‌شود که ریشه‌چه‌های یک جفت عصب نخاعی (راست و چپ) به آن متصل هستند.

تست آموزشی

دقت ویژه‌ای در ادبیات تستی داشته باشید: در کل طناب نخاعی **۳۱ عدد سگمان نخاعی** وجود دارد (نه ۳۱ جفت سگمان!)؛ اما از هر یک سگمان، یک جفت عصب نخاعی خارج می‌شود و در نتیجه **۳۱ جفت عصب نخاعی** داریم.

روند تشکیل عصب نخاعی از سطح نخاع تا شاخه‌های محیطی به ترتیب زیر طی می‌شود:

مسیر سازمان‌یابی اجزای عصب نخاعی

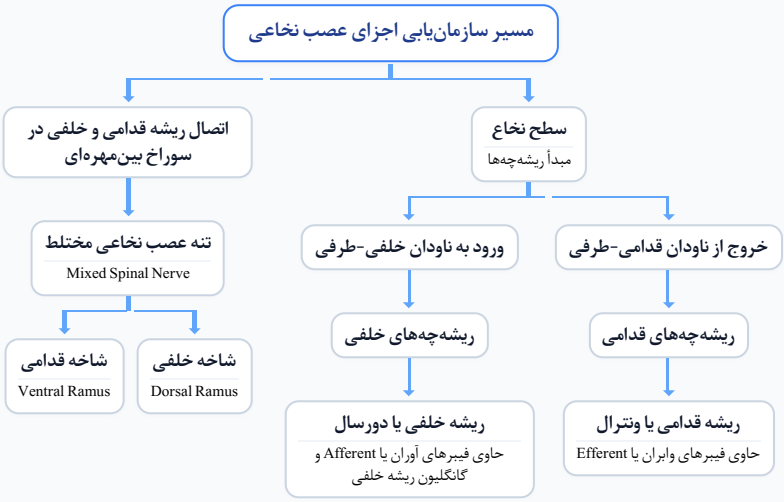

۱. **ریشه‌چه‌ها (Rootlets):** رشته‌های ظریفی که در امتداد ناودان‌های قدامی-طرفی و خلفی-طرفی به نخاع متصل‌اند.

۲. **ریشه قدامی (Ventral Root):** حاصل تجمیع ریشه‌چه‌های قدامی و حامل فیبرهای وابران (حرکتی پیکری و پیش‌گانگلیونی اتونوم).

۳. **ریشه خلفی (Dorsal Root) و گانگلیون آن (DRG):** حامل فیبرهای حسی آوران است و بر روی آن برجستگی **گانگلیون ریشه خلفی** (حاوی پریکاریون نورون‌های حسی تک‌قطبی کاذب یا Pseudounipolar) قرار دارد.

۴. **تنه عصب نخاعی مختلط (Mixed Spinal Nerve):** از الحاق ریشه قدامی و خلفی در تراز سوراخ بین‌مهره‌ای تشکیل شده و بلافاصله پس از خروج به دو شاخه قدامی و خلفی تقسیم می‌شود.

تعریف و سازوکار علمی

تجمع اجسام سلولی نورون‌ها (پریکاریون‌ها) در درون سیستم عصبی مرکزی (CNS) تحت عنوان **هسته (Nucleus)** و در خارج از CNS یعنی در سیستم عصبی محیطی (PNS) تحت عنوان **گانگلیون یا عقده (Ganglion)** مانند گانگلیون ریشه خلفی و گانگلیون‌های تنه سمپاتیک نامیده می‌شود.

قطعات ۳۱گانه و الگوی خروج اعصاب نخاعی نسبت به مهره‌ها

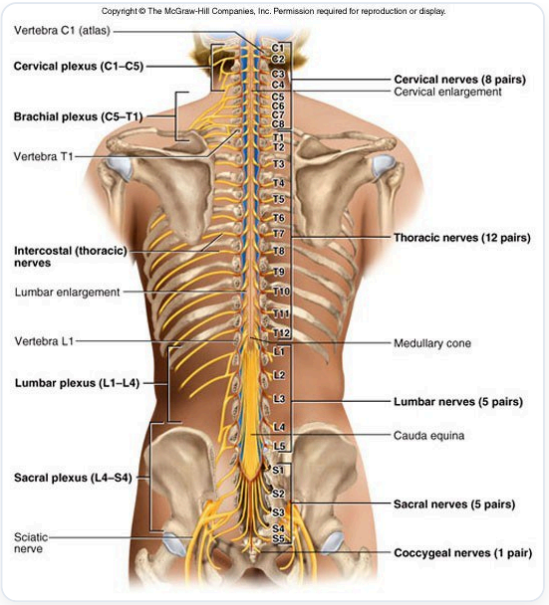

تصویر: توزیع ریشه‌های اعصاب نخاعی و شبکه‌های عصبی در طول ستون فقرات

جدول تفکیک ۳۱ جفت عصب نخاعی به تفکیک نواحی ستون مهره‌ها:

ناحیه ستون فقرات	تعداد اعصاب نخاعی	تعداد مهره‌ها	نام‌گذاری اعصاب
گردنی (Cervical)	۸ جفت	۷ مهره	C1 تا C8
سینه‌ای (Thoracic)	۱۲ جفت	۱۲ مهره	T1 تا T12
کمری (Lumbar)	۵ جفت	۵ مهره	L1 تا L5
خاجی (Sacral)	۵ جفت	۵ مهره	S1 تا S5
دنبالچه‌ای (Coccygeal)	۱ جفت	۴ مهره (جوش‌خورده)	Co1

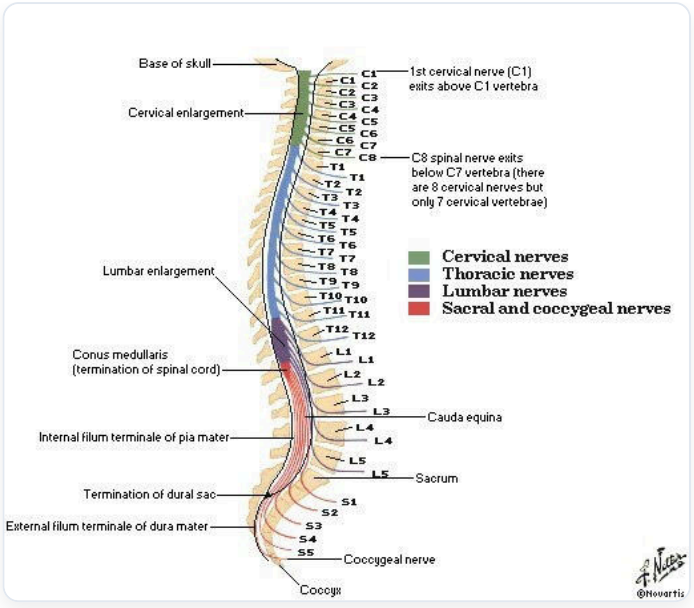

تصویر: ارتباط سگمان‌های نخاعی، برجستگی‌ها و محل خروج اعصاب نسبت به مهره‌ها

به دلیل وجود **۸ جفت عصب گردنی** در برابر **۷ مهره گردنی**، الگوی خروج اعصاب نسبت به مهره‌های هم‌نام تغییر می‌کند:

۱. **اعصاب C1 تا C7:** هر یک از **بالای مهره هم‌نام خود** خارج می‌شوند (مثلاً عصب C1 از حدفاصل استخوان پس‌سری و بالای اطلس).

۲. **عصب شاخص C8:** از **زیر مهره هفتم گردنی (بین C7 و T1)** خارج می‌شود.

۳. **اعصاب T1 تا S4:** همگی از **زیر مهره هم‌نام خود** از طریق سوراخ‌های بین‌مهره‌ای (یا سوراخ‌های خاجی) خارج می‌گردند.

۴. **اعصاب S5 و Co1:** از سطح خلفی استخوان ساکروم و از طریق **شکاف خاجی (Sacral Hiatus)** خارج می‌شوند.

برجستگی‌های طناب نخاعی و قلمرو شاخه‌های عصب نخاعی

به دلیل حجم بالای عصب‌دهی حسی و حرکتی اندام‌های فوقانی و تحتانی، نخاع در دو ناحیه متسع می‌شود:

۱. **برجستگی گردنی (Cervical Enlargement):** مربوط به شبکه بازویی و اندام فوقانی است و شامل **سگمان‌های C3 تا T2** (تقریباً هم‌تراز با مهره‌های C3 تا T2) می‌باشد.

۲. **برجستگی کمری (Lumbar Enlargement):** مربوط به شبکه کمری-خاجی و اندام تحتانی است؛ از نظر **سگمان نخاعی شامل L2 تا S3** است، اما به علت صعود ظاهری نخاع، در مقابل **مهره‌های T9 تا T12** قرار دارد.

تست آموزشی

تطابق سگمان‌های برجستگی کمری با مهره‌های هم‌سطح از پرتکرارترین سوالات علوم پایه است: برجستگی کمری شامل **سگمان‌های L2 تا S3** است، ولی در کالبدشناسی سطحی در برابر **مهره‌های سینه‌ای تحتانی (T9 تا T12)** واقع شده است.

پس از خروج تنه عصب مختلط از سوراخ بین‌مهره‌ای، قلمرو توزیع دو شاخه اصلی آن عبارت است از:

- **شاخه خلفی (Dorsal Ramus):** نازک‌تر است و عضلات عمقی پشت (Erector Spinae)، مفاصل فست و پوست پشت تنه (خلف زوائد عرضی) را عصب‌دهی می‌کند.
- **شاخه قدامی (Ventral Ramus):** قطورتر است و جدار قدامی-جانبی تنه و کل اندام‌های فوقانی و تحتانی را عصب‌دهی کرده و شبکه‌های عصبی (گردنی، بازویی، کمری و خاجی) را می‌سازد. همچنین از طریق شاخه‌های ارتباطی (Rami Communicantes) با زنجیره سمپاتیک مرتبط است.

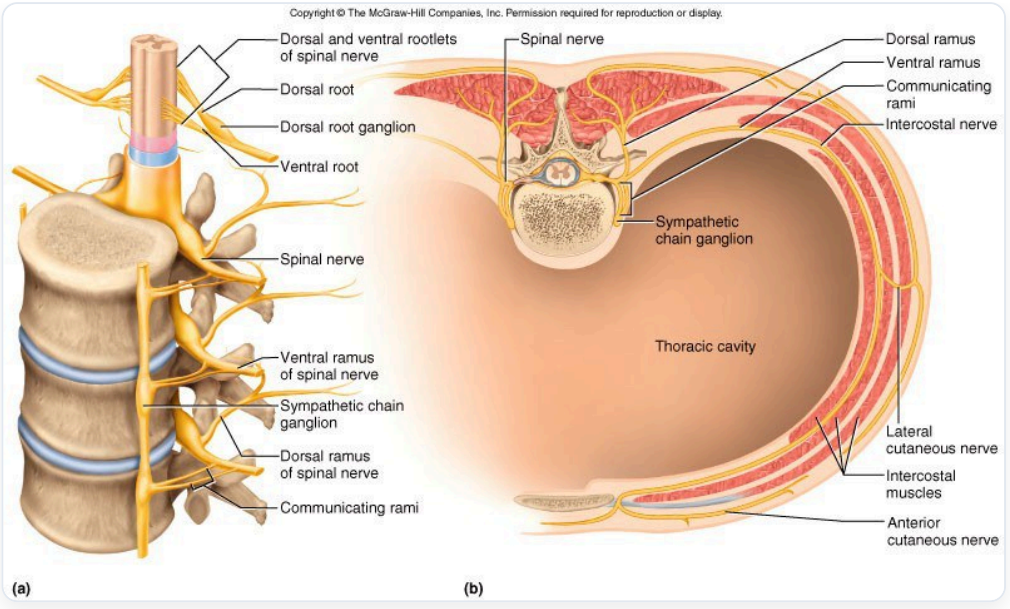

تصویر: انشعاب عصب نخاعی به شاخه‌های قدامی و خلفی و ارتباط با زنجیره سمپاتیک

مبحث ۴: ساختار درونی نخاع، ماده خاکستری و ماده سفید

مبحث ۰۴

در برش عرضی طناب نخاعی (بر خلاف نیمکره‌های مغز)، **ماده خاکستری (Gray Matter)** به شکل پروانه یا حرف لاتین **H** در مرکز قرار گرفته و توسط **ماده سفید (White Matter)** در پیرامون احاطه شده است.

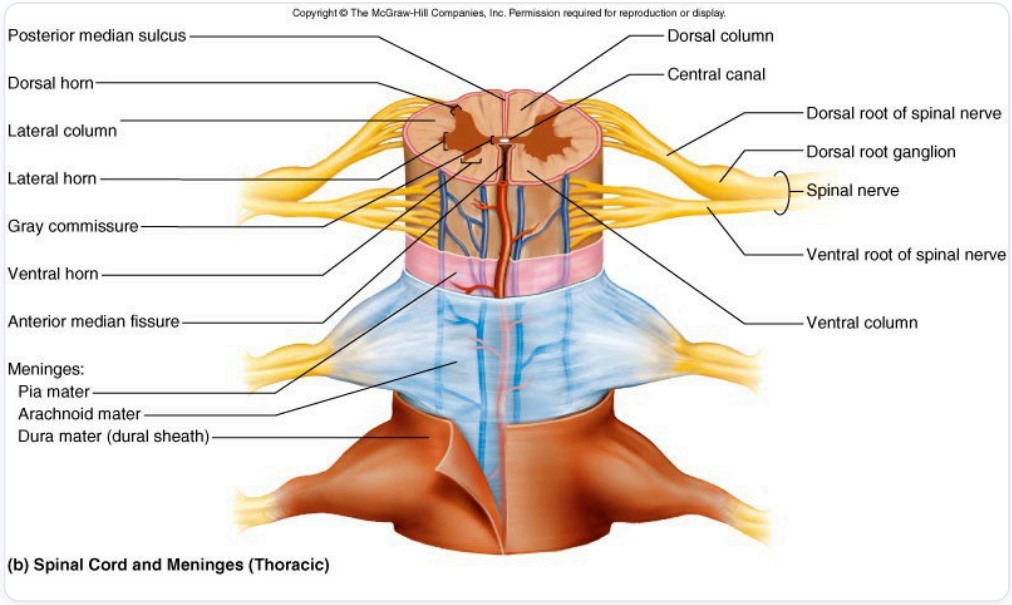

تصویر: مقطع عرضی طناب نخاعی سینه‌ای، پرده‌های مننژ و ریشه‌های عصبی

تمایز بافتی ماده خاکستری و ماده سفید

- **ماده خاکستری (Gray Matter):** عمدتاً متشکل از اجسام سلولی نورون‌ها (پریکاریون‌ها)، دندریت‌ها، نورون‌های رابط (Interneurons)، سلول‌های گلیال و رشته‌های عمدتاً بدون میلین است.
- **ماده سفید (White Matter):** فاقد جسم سلولی نورونی بوده و از دستجات متراکم آکسون‌های میلین‌دار در قالب مسیرهای صعودی (حسی)، نزولی (حرکتی) و بین‌سگمنتی (Fasciculi Proprii) تشکیل شده است.

سازمان‌بندی بافتی طناب نخاعی

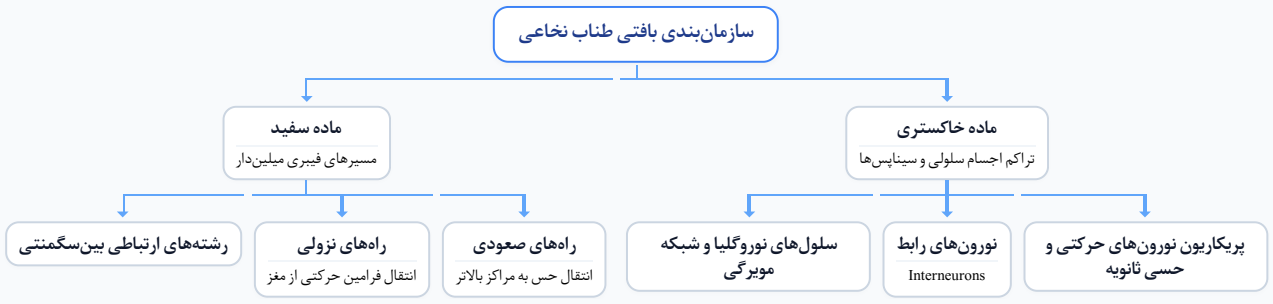

۶۰ مداد هدیه برای تست لارا + ۳۰ مداد هدیه برای دعوت هر دوست
LaraStudy.com

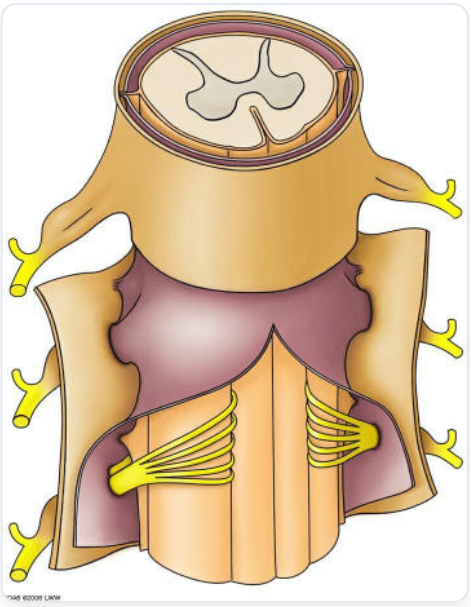

تصویر: نمای قدامی سه‌بعدی طناب نخاعی و لایه‌های سه‌گانه مننژ

آناتومی تفصیلی ماده خاکستری، شاخ‌ها و کانال مرکزی

دو نیمه ماده خاکستری در خط وسط توسط **رابط خاکستری (Gray Commissure)** به هم متصل می‌شوند که در مرکز آن **کانال مرکزی (Central Canal)** مفروش از سلول‌های اپاندیمی مژک‌دار قرار دارد و رابط خاکستری را به دو بخش **قدامی** و **خلفی** تقسیم می‌کند.

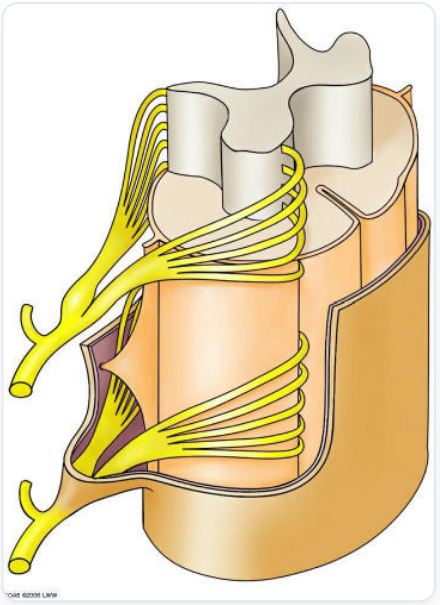

تصویر: نمای سه‌بعدی ماده خاکستری، ریشه‌چه‌ها و تشکیل عصب نخاعی

در هر نیمه نخاع، زواید ماده خاکستری در نمای سه‌بعدی ستون‌های طولی را می‌سازند:

- **شاخ قدامی (Anterior Horn):** کوتاه‌تر و ضخیم‌تر است، دارای «سر» و «قاعده» (فاقد گردن) بوده و حاوی جسم سلولی نورون‌های حرکتی پیکری جهت عصب‌دهی عضلات اسکلتی است.

- **شاخ خلفی (Posterior Horn):** کشیده‌تر و باریک‌تر است، دارای سه بخش «سر»، «گردن» و «قاعده» بوده و محل دریافت و پردازش پیام‌های حسی آوران است.
- **شاخ طرفی (Lateral Horn):** برآمدگی مثلثی در حدواسط شاخ قدامی و خلفی که به صورت کلاسیک در قطعات **T1 تا L2** (حاوی نورون‌های پیش‌گانگلیونی سمپاتیک) دیده می‌شود (در قطعات خاجی S2 تا S4 نیز هسته‌های پاراسمپاتیک لگنی بدون ایجاد شاخ طرفی واضح حضور دارند).

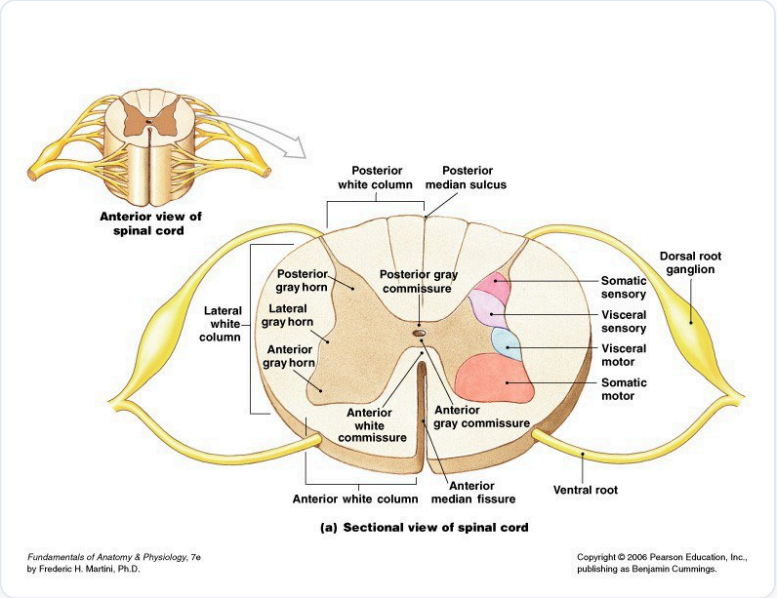

تصویر: سازمان‌بندی نواحی حسی و حرکتی ماده خاکستری و ستون‌های ماده سفید

ستون‌های ماده سفید و تفکیک ستون خلفی در تراز T۶

ماده سفید هر نیمه نخاع توسط شیارهای طولی به سه طناب یا ستون تقسیم می‌شود:

- **ستون سفید قدامی (Anterior Funiculus):** بین شکاف میانی قدامی و ناودان قدامی-طرفی (در عمق آن **رابط سفید قدامی** محل تقاطع رشته‌ها به سمت مقابل است).
- **ستون سفید طرفی (Lateral Funiculus):** بین ناودان قدامی-طرفی و ناودان خلفی-طرفی.
- **ستون سفید خلفی (Posterior Funiculus):** بین ناودان خلفی-طرفی و شیار میانی خلفی.

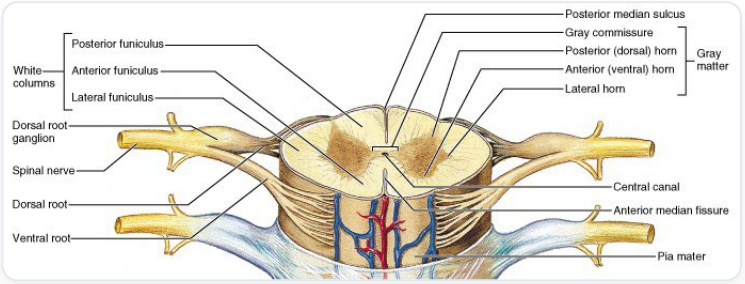

تصویر: اجزای مقطع عرضی نخاع، ستون‌های ماده سفید و شاخ‌های خاکستری

از شیار میانی خلفی، تیغه‌ای ظریف از جنس بافت نوروگلیا به نام **سپتوم میانی خلفی (Posterior Median Septum)** تا رابط خاکستری پیش می‌رود و دو ستون خلفی چپ و راست را کاملاً از هم جدا می‌کند (در بخش خلفی هیچ رابط سفیدی بین دو طرف وجود ندارد). همچنین از سطح سگمان **T6 به بالا**، **سپتوم حدواسط خلفی** ستون خلفی را به دو دسته تقسیم می‌کند:

نام دسته فیبری	موقعیت فضایی در ستون خلفی	منشأ و محدوده فیبرهای ورودی
فاسیکولوس گراسیلیس (Fasciculus Gracilis)	داخلی (نزدیک به خط وسط؛ در تمام طول نخاع)	انتقال حس عمقی و لمس دقیق اندام تحتانی و نیمه تحتانی تنه (زیر T6).
فاسیکولوس کونئاتوس (Fasciculus Cuneatus)	خارجی (جانبی نسبت به گراسیلیس؛ از T6 به بالا)	انتقال حس عمقی و لمس دقیق اندام فوقانی و نیمه فوقانی تنه (از T6 به بالا).

نکته آموزشی

سپتوم حدواسط خلفی و دسته کونئاتوس در قطعات پایین‌تر از **T6** وجود ندارند؛ زیرا ورودی‌های حسی اندام فوقانی هنوز وارد نخاع نشده‌اند و در سطوح کمری و سینه‌ای تحتانی، کل ستون خلفی منحصراً توسط فاسیکولوس گراسیلیس اشغال می‌شود.

مسیرهای عملکردی حسی و حرکتی و رده‌بندی نورون‌های گلژی

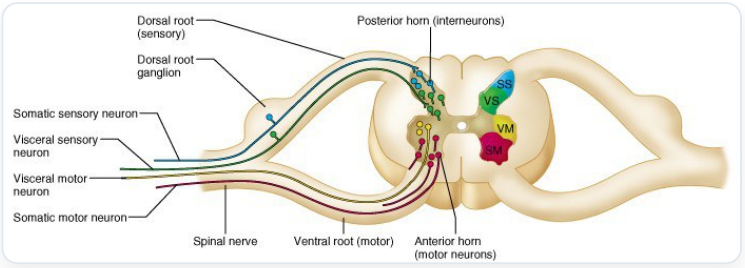

تصویر: شماتیک قوس رفلکسی و مسیرهای حسی آوران و حرکتی وابران در نخاع

۱. **مسیرهای حسی آوران و نورون‌های ماده خاکستری:** اطلاعات حسی پیکری و احشایی توسط نورون‌های **شبه‌تک‌قطبی (Pseudounipolar)** که جسم سلولی آن‌ها در گانگلیون ریشه خلفی (DRG) قرار دارد، از طریق ریشه خلفی وارد نخاع می‌شوند. درون ماده خاکستری نخاع، نورون‌های چندقطبی بر اساس **طول آکسون** به دو گروه تقسیم می‌گردند: **نورون‌های گلژی تیپ I** (دارای آکسون بلند که از ماده خاکستری خارج شده و وارد راه‌های صعودی ماده سفید یا ریشه قدامی می‌شوند) و **نورون‌های گلژی تیپ II** (دارای آکسون کوتاه که در همان ماده خاکستری باقی مانده و نقش نورون رابط یا Interneuron را ایفا می‌کنند).

۲. **مسیرهای حرکتی وابران (پیکری و اتونوم):** فرامین حرکتی نزولی از قشر مغز بر روی نورون‌های حرکتی شاخ قدامی (Anterior Horn Motor Neurons) سیناپس داده و آکسون آن‌ها از طریق ریشه قدامی به عضلات مخطط اسکلتی می‌رسد. همچنین فیبرهای پیش‌گانگلیونی اتونوم نخاعی شامل **سمپاتیک (T1 تا L2)** و **پاراسمپاتیک خاجی (S2 تا S4 جهت احشای لگنی)** از طریق ریشه‌های قدامی مربوطه خارج می‌شوند.

ویژگی‌ها و مقایسه مقاطع عرضی در سطوح مختلف نخاع

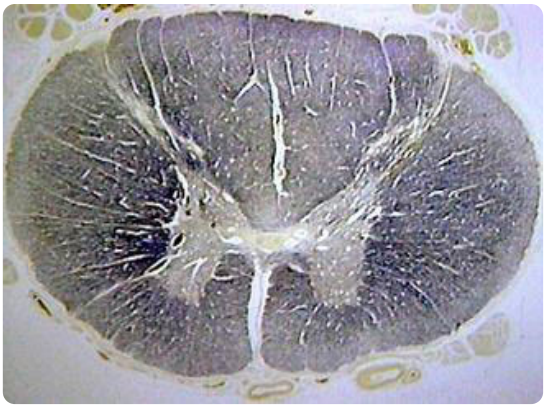

تصویر: مقطع بافت‌شناسی نخاع و تمایز ماده خاکستری و سفید

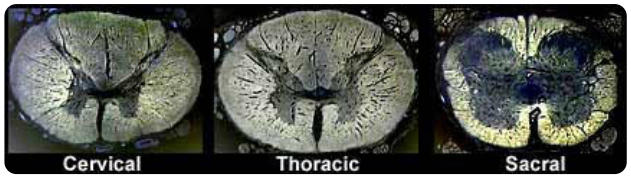

تصویر: مقایسه میکروسکوپی مقاطع گردنی، سینه‌ای و خاجی

نسبت ماده خاکستری به سفید و شکل شاخ‌ها در سطوح مختلف نخاع تفاوت‌های بارزی دارد:

- **سگمان‌های گردنی (مانند C6):** مقطع بزرگ و بیضی‌شکل؛ شاخ قدامی بسیار حجیم (به علت شبکه بازویی) و **بیشترین حجم ماده سفید** در کل نخاع (حضور تمام فیبرهای صعودی و نزولی).
- **سگمان‌های سینه‌ای (مانند T6):** مقطع تقریباً گرد؛ شاخ‌های قدامی و خلفی باریک و نازک (عضلات محدود جدار تنه) همراه با **حضور شاخص شاخ طرفی سمپاتیک**.
- **سگمان‌های کمری (مانند L3):** شاخ‌های قدامی و خلفی بسیار پهن و حجیم (شبکه کمری-خاجی اندام تحتانی) و کاهش نسبی ماده سفید نسبت به سطوح گردنی.
- **سگمان‌های خاجی (مانند S2):** مقطع کوچک و گرد؛ بخش اعظم مقطع توسط ماده خاکستری پهن اشغال شده و لایه ماده سفید پیرامونی بسیار نازک است.

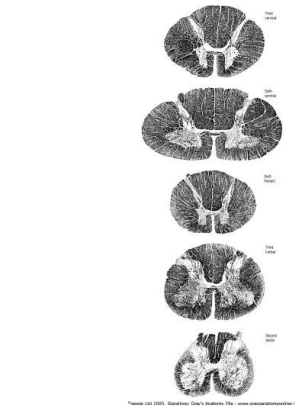

تصویر: تغییرات شکل ماده خاکستری و سفید در سطوح مختلف نخاع

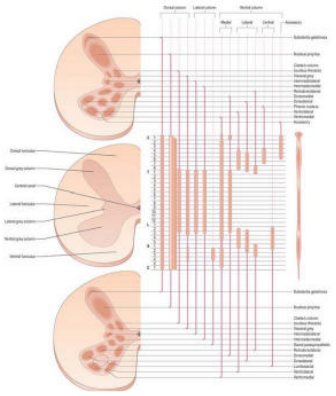

تصویر: سازمان‌بندی تیغه‌های رکسد و ستون‌های هسته‌ای نخاع

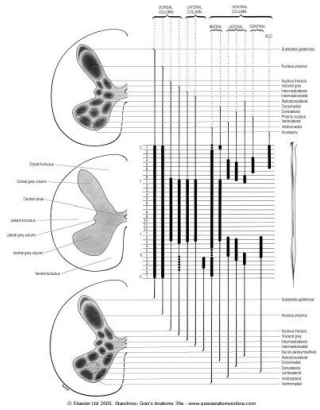

تصویر: توپوگرافی تفصیلی هسته‌های حسی و حرکتی در مقاطع نخاع